

## Varicocele bilateral em ovino: relato de caso

E. B. Lima<sup>1</sup>; J. S. Carvalho<sup>1</sup>; K. M. Madureira<sup>1</sup>; T. C. Peixoto<sup>1</sup>; S. S. Farias<sup>1</sup>; A. G. C. Macêdo<sup>1</sup>; R. V. Menezes<sup>1</sup>; M. M. Ferreira<sup>1</sup>; V. S. Carvalho<sup>1</sup>

<sup>1</sup>*Escola de Medicina Veterinária e Zootecnia, Centro de Desenvolvimento da Pecuária, Universidade Federal da Bahia, CEP. 40170-110, Salvador-BA, Brasil*  
*elienemev@hotmail.com*

*(Recebido em 03 de outubro de 2014; aceito em 20 de outubro de 2014)*

Um ovino da raça Dorper foi atendido na Clínica de Ruminantes do Centro de Desenvolvimento da Pecuária (CDP) - EMEVZ/UFBA, diagnosticado com varicocele bilateral, após realização de exame físico e anatomo-histopatológico. O animal era proveniente do município de Entre Rios - BA. Na anamnese, o proprietário relatou que o animal apresentava aumento de volume escrotal e emagrecimento progressivo. O animal morreu no dia posterior ao internamento e na necropsia, os cordões espermáticos mediam 9,4 cm de comprimento, 6,2 cm de largura e 4,4 cm de altura, possuindo superfície irregular e multinodular. Os testículos encontravam-se atrofiados. As alterações histológicas revelaram que os cordões espermáticos apresentavam grandes trombos, obliterando quase que completamente as veias espermáticas nos plexos pampiniformes. Observou-se ainda leve a moderada fibrose intersticial dos parênquimas testiculares, e parte dos túbulos seminíferos encontravam-se desprovidos de epitélio germinativo (espermatogênico) caracterizando a degeneração testicular. Pode-se concluir que essa doença, acompanhada de trombose na veia espermática interna prejudicou a termorregulação levando a ocorrência de degeneração testicular, conforme pôde ser verificado neste trabalho.

Palavras-chave: degeneração testicular, cordão espermático e histopatologia.

### **Bilateral varicocele in sheep: a case report**

One of Dorper sheep was seen at the Clinic of Ruminant Livestock Development Centre (CDP) – EMEVZ / UFBA, diagnosed with bilateral varicocele after performing physical examination and anatomo-histopathological. The animal came from the city of Entre Rios - BA. In the interview, the owner reported that the animal had increased scrotal volume and progressive weight loss. The animal died in the hospital after the day and at autopsy, the spermatic cords measured 9.4 cm length, 6.2 cm width and 4.4 cm height, and multinodular having irregular surface. The testicles found themselves atrophied. Histological changes revealed that the spermatic cords had large thrombi, almost completely obliterating the spermatic veins in pampiniformes plexus. Moreover, there is mild to moderate interstitial fibrosis of the testicular parenchyma, and part of the seminiferous tubules were devoid of germ-epithelium (spermatogenesis) featuring testicular degeneration. It can be concluded that this disease, together with the internal spermatic vein thrombosis impaired thermoregulation leading to occurrence of testicular degeneration, as evidenced in this work.

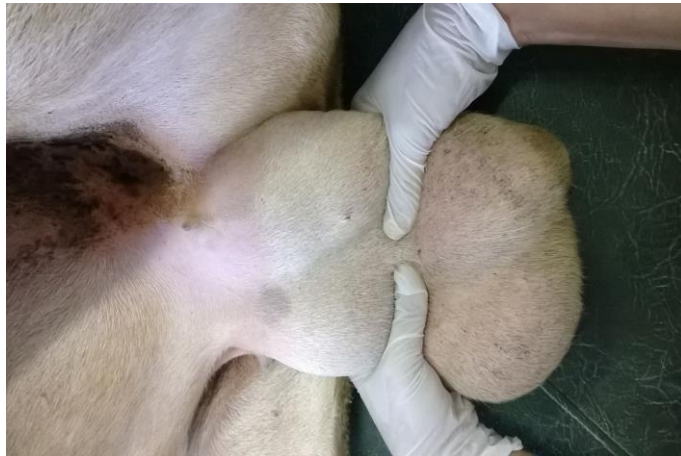Keywords: testicular degeneration, spermatic cord and histopathology.

## **1. INTRODUÇÃO**

Varicocele é uma enfermidade caracterizada pela dilatação das veias espermáticas do plexo pampiniforme e das veias cremastéricas<sup>5</sup>. Ao que tudo indica, a dilatação está relacionada à disfunção da veia testicular com resultante aumento da pressão hidrostática local<sup>4</sup>. A etiologia da doença ainda não está totalmente elucidada, contudo, acredita-se que há predisposição genética<sup>7</sup>. Em geral, a varicocele é acompanhada de trombose na veia espermática interna<sup>5,6</sup>, o que compromete a termorregulação e causa, conseqüentemente, degeneração testicular<sup>2,5</sup>. A lesão vascular promove impacto negativo no desempenho reprodutivo<sup>2</sup>, uma vez que causa subfertilidade no animal acometido<sup>1</sup>. Devido à escassez de relatos da ocorrência da varicocele e de sua importância na ovinocultura, esse trabalho teve como objetivo descrever um caso de varicocele bilateral em ovino da raça Dorper.

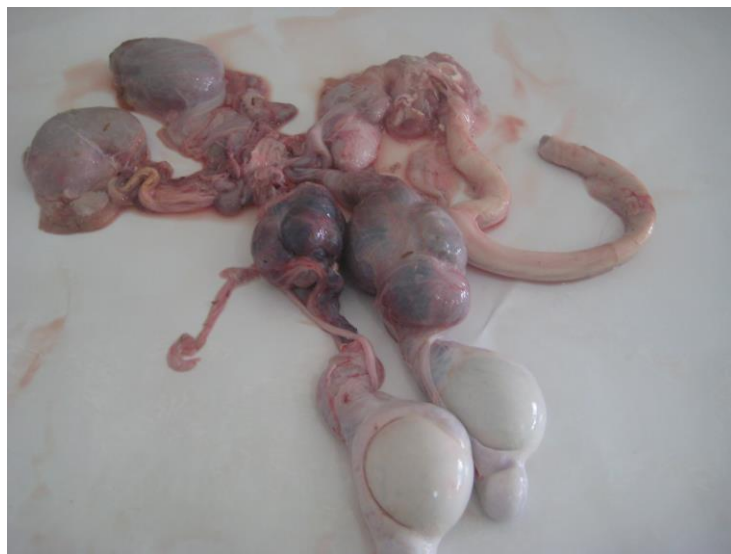## 2. MATERIAIS E MÉTODOS

Em julho de 2014, foi atendido na Clínica de Ruminantes do Centro de Desenvolvimento da Pecuária (CDP) da EMEVZ-UFBA, um ovino macho, Dorper, com cinco anos de idade, proveniente do município de Entre Rios – BA. Segundo o proprietário o animal manifestou aumento de volume escrotal e emagrecimento progressivo. Ao exame físico geral, verificou-se apatia, caquexia, mucosas oculares esbranquiçadas, linfadenomegalia de linfonodos superficiais (submandibulares e pré-escapulares). No exame físico específico do sistema reprodutor, constatou-se à palpação dos testículos e corpos dos epidídimos, consistência flácida, e os cordões espermáticos apresentavam-se firmes. O animal exibia aumento de tamanho escrotal, cujo diâmetro médio escrotal era de 34 cm. Além disso, a região do funículo espermático encontrava-se aumentada de volume em ambos os cordões espermáticos (Figura 1).



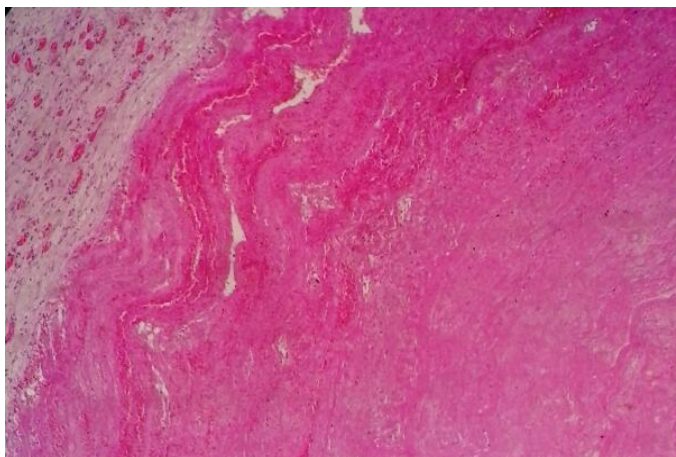
*Figura 1: Região do funículo espermático em ambos os cordões espermáticos*

Um dia após o internamento, o animal morreu e foi imediatamente necropsiado. À necropsia, foi observado macroscopicamente, além das alterações observadas ao exame físico específico, atrofia testicular bilateral, os quais exibiam ao corte, superfície compacta de coloração pardacenta com finos feixes de tecido conjuntivo. Os cordões espermáticos mediam 9,4 cm de comprimento, 6,2 cm de largura e 4,4 cm de altura, exibindo superfície irregular de aspecto multinodular. Ao corte, apresentavam consistência firme, superfície compacta de aspecto laminar de coloração vermelho enegrecida (Figura 2).



*Figura 2: Cordões espermáticos exibindo superfície irregular de aspecto multinodular.*

Para análise microscópica, foram coletados cordão espermático e testículos íntegros. Esse material foi fixado em formol a 10% tamponado com fosfato e processado rotineiramente para exame histopatológico. Os fragmentos foram processados pela técnica rotineira de inclusão em parafina e corados com hematoxilina eosina (HE). O exame histopatológico revelou nos cordões espermáticos grandes trombos, constituídos de substância amorfa eosinofílica (eritrócitos degenerados), fibrina, detritos celulares e polimorfonucleares, obliterando quase completamente as veias espermáticas nos plexos pampiniformes (Figura 3).



*Figura 3: Grandes trombos no cordão espermático, obliterando quase completamente as veias do plexo pampiniforme (objetiva 10x).*

Nos testículos, havia leve a moderada fibrose intersticial do parênquima e em parte dos túbulos seminíferos, encontravam-se desprovidos de epitélio espermatogênico, caracterizando degeneração testicular.

### **3. RESULTADOS E DISCUSSÃO**

O diagnóstico de acentuada varicocele bilateral, com degeneração e atrofia testicular secundária do caso ora relatado, foi estabelecido com base nos dados epidemiológicos, clínico-patológicos e confirmado pelo exame histopatológico conforme realizado também em outros trabalhos<sup>2,4,6</sup>. Cabe ressaltar que o diagnóstico presuntivo de varicocele pode ser determinado após palpação dos cordões espermáticos e avaliação do sêmen, interpretando os achados que estarão em conformidade com as alterações promovidas pela enfermidade. É importante ressaltar que o exame ultrassonográfico pode ser muito útil para a confirmação diagnóstica, além dos achados macroscópicos e histopatológicos<sup>3,6,7</sup>. O exame ecográfico do cordão espermático revela dilatação com predomínio de áreas anecóicas e parênquima testicular hiperecótico, sugerindo calcificação<sup>6</sup>.

No presente caso, as alterações observadas ao exame físico específico do sistema reprodutor masculino (inspeção e palpação dos testículos, epidídimos e dos cordões espermáticos), foram semelhantes aquelas relatadas em um ovino Dorper<sup>6</sup> e em um ovino Ille de France<sup>4</sup>.

A varicocele das veias testiculares resulta em degeneração testicular, sobretudo em ovinos<sup>5</sup>. No caso aqui relatado, a fibrose intersticial leve a moderada do parênquima testicular, associada à ausência de epitélio germinativo nos túbulos seminíferos, são características de lesões regressivas e atroficas, peculiares em casos de degeneração testicular e atrofia, justificando a subfertilidade/infertilidade do reprodutor. De fato, o comprometimento do mecanismo de termorregulação testicular provocado pela varicocele afeta sensivelmente a qualidade espermática, uma vez que causa índices insatisfatórios de motilidade e anormalidades morfológicas no espermograma<sup>6</sup>. Adicionalmente, a trombose compromete o fluxo sanguíneo ao testículo, o que causa isquemia e alterações regressivas testiculares.

O diagnóstico diferencial da varicocele deve ser realizado com outros distúrbios que cursam com aumento de volume testicular ou com nódulos no cordão espermático, em especial com a linfadenite caseosa visceral.

#### 4. CONCLUSÃO

Os achados obtidos no exame físico e anátomo-histopatológico foram compatíveis com varicocele bilateral, que acompanhada de exuberante trombose na veia espermática interna, prejudicou a termorregulação e causou isquemia, o que resultou em degeneração e atrofia testicular e, conseqüentemente, a subfertilidade/infertilidade.

---

1. Carlton WW, Mc Gavin M.C. Patologia Veterinária Especial de Thomson. 2ed. Porto Alegre: Artmed, 1998: 672.
2. Koivisto MB, Luvizzoto MCR, Nogueira GP, Vicente WRR, Costa MTA. Testosterone concentration in a bovine *Bos indicus* with bilateral varicocele. Case report. Brazilian Journal of Veterinary Research and Animal Science, São Paulo. 2002; 39(1): 27-31.
3. Lacasta D, Ferrer LM, Ramos JJ, Ochoa PG. Ultrasonographic Diagnosis of Unilateral Scrotal Hernia, Varicocele and Sperm Granuloma in a Ram. Acta Veterinaria Brno. 2009; 78: 657-659
4. Machado R, Simplicio AA, Santa Rosa J. Varicocele bilateral em ovino Ile de France (bilateral varicocele in Ile de France). In: Congresso Brasileiro de Reprodução Animal, Belo Horizonte, MG, Brasil. 1996.
5. Nascimento EF, Santos RLA. Patologia da Reprodução dos Animais Domésticos. 2ª. Ed. Rio de Janeiro: Editora Guanabara Koogan, 2003. 137p.
6. Silva NAA, Coutinho LT, Santana BB, Macedo ATM, Ferreira LEP, Carneiro GF. Varicocele bilateral em ovino da raça Dorper: Relato de Caso. Ciência Animal - Suplemento, 2012; 22 (1): p. 502-505.
7. Pugh DG. Clínica de ovinos e caprinos. São Paulo: Roca. 2004: 153-154.