

## Tratamentos clínico-cirúrgicos de mastite gangrenosa unilateral em caprinos por diferentes tipos de cicatrização

H. Rizzo<sup>1</sup>; A. C. Dantas<sup>1</sup>; J. A. Guimarães<sup>1</sup>; L. H. E. Melo<sup>1</sup>; C. C. M. Oliveira<sup>1</sup>; P. C. Souto<sup>1</sup>; M. S. B. Ono<sup>1</sup>; J. A. L. O. Cruz<sup>1</sup>; F. S. Mendonça<sup>2</sup>; A. C. A. Abad<sup>1</sup>; R. A. Mota<sup>1</sup>; R. S. Siqueira Filho<sup>1</sup>; E.L. Almeida<sup>1</sup>

<sup>1</sup>Departamento de Medicina Veterinária, Universidade Federal Rural de Pernambuco, CEP:52171-900, Recife, PE

<sup>2</sup>Departamento de Morfologia e Fisiologia Animal, Universidade Federal Rural de Pernambuco, CEP:52171-900, Recife, PE

hubervet@gmail.com

(Recebido em 03 de outubro de 2014; aceito em 20 de outubro de 2014)

A mastite gangrenosa é a mais radical das formas de mastite, que leva a perda do úbere acometido, sendo necessário à realização de tratamento cirúrgico para retirada do tecido necrosado. Neste relato descrevem-se os aspectos clínicos e os procedimentos clínico-cirúrgicos de dois casos de mastite gangrenosa em caprinos atendidos no AGA/DMV/UFRPE onde realizou-se, em uma das cabras com isolamento de *Staphylococcus aureus* na secreção láctea, mastectomia radical unilateral com cicatrização por primeira intenção e no outro caso extração do tecido necrosado seguido de curetagem física e química do tecido mamário para a cicatrização por segunda intenção. Após o tratamento pós-operatório com o uso de gentamicina e *flunixin meglumine*, ambos os tratamentos demonstraram-se efetivos em relação à extração do tecido necrosado e prevenção da contaminação da glândula saudável.

Palavras-chave: curetagem, glândula mamária e *Staphylococcus aureus*

### Clinical and surgical treatments of unilateral gangrenous mastitis in goats by different types of cicatrization

The gangrenous mastitis is the most radical forms of mastitis, leading to loss of udder affected, is therefore necessary to conduct the surgical treatment to removed necrotic tissue. Describes the clinical features and surgical procedures in two cases of gangrenous mastitis in goats attended at AGA / DMV / UFRPE which was held in one of the goats with isolation of *Staphylococcus aureus* in milk, unilateral radical mastectomy healing by first intention and in the other case curettage and physical chemistry of mammary parenchyma to healing by secondary intention. After postoperative using gentamicin and *flunixin meglumine*, both treatments were demonstrated effective to relation to the extraction of necrotic tissue and preventing contamination of healthy gland.

Keywords: curettage, mammary gland and *Staphylococcus aureus*.

## 1. INTRODUÇÃO

Na Região Nordeste concentra-se 92% do rebanho caprino brasileiro, no entanto o desenvolvimento da caprinocultura é severamente afetado por inúmeros fatores como a alta incidência de problemas sanitários decorrente de práticas de manejo inadequadas, predispondo a criação a diversas patologias que acarretam prejuízos<sup>4</sup>. No caso de afecções da glândula mamária, esses prejuízos, ocorrerão devido o decréscimo acentuado na produção de leite, descarte de animais, gastos com medicamentos e honorários veterinários. No Sertão de Pernambuco 76,7% dos criadores de pequenos ruminantes relataram a ocorrência de alterações da glândula mamária e/ou leite, sugestivas de mastite, decorrente principalmente da falta de higiene e desinfecção das instalações associado à baixa adesão a assistência técnica especializada<sup>1</sup>.

Nesse contexto predispõe-se o surgimento da mastite gangrenosa nos rebanhos que é a forma mais severa de mastite, que resulta na maioria das vezes na perda parcial ou total do úbere, podendo levar o animal a óbito, acometendo principalmente as raças de aptidão leiteira no período pós-parto.

É causada principalmente por *Staphylococcus aureus*, *Mannheimia haemolytica*, *Escherichia coli* e *Clostridium perfringens* de forma isolada ou em associação, levando o animal ao quadro de anorexia, desidratação, depressão, febre e toxemia. O úbere se torna quente, edemaciado e dolorido no início da infecção, contudo, dentro de algumas horas o mesmo se torna frio, e as secreções aquosas e sanguinolentas. A pele logo exhibe uma área de necrose, seguida por infecção bacteriana secundária, nitidamente demarcada na região que se estende da teta até porções diversas da glândula, que se esfacelará dentro de 10 a 14 dias, sendo necessário o tratamento cirúrgico<sup>2,3,5,6,7,9,10,11</sup>. O diagnóstico da mastite gangrenosa pode ser realizado pelo exame clínico criterioso da glândula, assim como através da cultura bacteriológica do leite, contagem de células somáticas e hemograma<sup>7,9</sup>.

Devido à grande exposição dos caprinos do Estado de Pernambuco aos agentes causadores da mastite gangrenosa, tem-se como objetivo relatar os procedimentos clínico-cirúrgicos que podem ser aplicados em casos de mastite gangrenosa sem e com o início de desprendimento do parênquima mamário, tendo como resultado uma cicatrização por primeira e segunda intenção consequentemente.

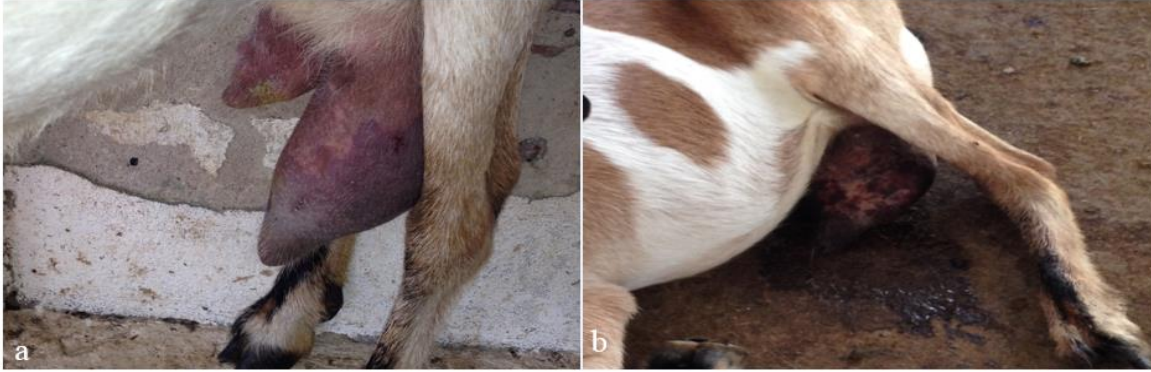## 2. RELATO DE CASO

Foram atendidas no Ambulatório de Grandes Animais do Departamento de Medicina Veterinária da Universidade Federal Rural de Pernambuco (AGA/DMV/UFRPE) duas cabras sem raça definida (SRD), com aproximadamente três anos de idade com quadro de mastite gangrenosa em diferentes fases de comprometimento do úbere.

O primeiro atendimento ocorreu em janeiro de 2014 e tratava-se de uma cabra de 43 kg com histórico de dois partos, sendo o último há um ano, criada em baía individual em sistema intensivo no município de Paulista-PE. Há três dias anteriores ao atendimento o proprietário observou a fêmea anoréxica e com defecação e micção reduzida, sendo que no segundo dia, no momento da ordenha, foi eliminada secreção sanguinolenta do úbere esquerdo. Na chegada ao AGA/UFRPE, durante o exame físico, a cabra manteve-se em estação, apática, apresentava estado nutricional regular, mucosas normocoradas, desidratação, taquicárdica, polipipneica, com rúmen moderadamente vazio de motilidade reduzida e febril.

Ao exame do úbere notou-se que o esquerdo encontrava-se aumentado de tamanho, mais penduloso, em relação ao direito, e com coloração azul-arroxeadada de aspecto cianótico nos 2/3 ventrais delimitando o tecido glandular sadio por uma linha hiperêmica (Figura 1a). Na palpação do úbere acometido detectou-se sensibilidade, enrijecimento, hipotermia e secreção líquida sanguinolenta. Foram coletadas amostras de sangue para realização de hemograma que revelou total de leucócitos normais (6.300/ul), com desvio a esquerda regenerativo apresentando 3.528/ul linfócitos (56%), 2.016/ul segmentados (32%) e 567/ul bastonetes (9%). O animal encontrava-se hipoproteico (5,8g/dL) e hiperfibrinogênico (600mg/dL). Coletou-se também secreção da glândula esquerda para realização de cultura bacteriana no Laboratório de Bacteriologia do DMV/UFRPE.

Após avaliação da condição do paciente e do úbere afetado optou-se pelo tratamento através da mastectomia parcial, uma vez que a glândula ainda se encontrava intacta sem desprendimento do tecido necrosado. No intuito de diminuir os efeitos sistêmicos do tecido necrosado, reduzir a proliferação bacteriana e restabelecer a condição corporal do paciente foi iniciado um tratamento durante os cinco dias prévios a cirurgia com a administração de gentamicina sistêmica (4,2mg/Kg/IM) e intramamária na glândula esquerda (125mg/dia), *flunixin meglumine* (2,2mg/Kg/IV), suplemento vitamínico (1ml/5kg/VO/Poten fort<sup>®</sup>) e, no segundo dia de internação, transfaunação de líquido ruminal via sonda oraogátrica (1 litro) e fluidoterapia intravenosa (500 ml de glicose 10%, um litro de solução fisiológica e 1,5 litro de Ringer com lactato), além da aplicação de 2 mL de complexo vitamínico (2ml/IV/Bionew<sup>®</sup>). No dia da cirurgia, o úbere apresentava-se muito sensível a palpação, com manchas enegrecidas dispostas na região cianótica e secreção mucosanguinolenta de coloração enegrecida e fétida (Figura 1b).



*Figura 1: (a) Úbere esquerdo de aspecto cianótico delimitado por linha hiperêmica no dia da chegada do animal no AGA/DMV/UFRPE e (b) úbere apresentando manchas enegrecidas dispostas na região cianótica da glândula e secreção muco-sanguinolenta de coloração enegrecida e fétida cinco dias após a chegada no AGA/DMV/UFRPE.*

O animal foi encaminhado ao bloco cirúrgico de grandes animais do Hospital Veterinário do DMV/UFRPE onde procedeu-se a sedação com a administração de cloridrato de xilazina 2% (0,1mg/kg/IV) e analgesia local através de anestesia epidural anterior no espaço lombo-sacro (0,2 ml/kg) e bloqueio local ao redor do úbere (40 mL) com lidocaína 2% sem vasoconstritor. O animal foi colocado em decúbito dorsal e após tricotomia e assepsia ampla do abdome pélvico procedeu-se uma incisão elíptica de padrão uniforme mediante o septo intermamário. A artéria e veia pudenda externa foram isoladas, pinçadas, seccionadas e ligadas para evitar a hemorragia. Durante a cirurgia, o sangramento leve do subcutâneo foi controlado por ligadura com categute cromado (1.0), assim como pontos de drenagem de leite oriundos da parede do septo mamário. Em seguida realizou-se clivagem e ressecção do tecido mamário e do linfonodo supra mamário em monobloco. Para a redução do espaço livre utilizou-se pontos isolados simples com mononylon (0.0) e as margens da pele foram aproximadas com pontos Donatti utilizando fio mononylon (0.0) (Figura 2).

No tratamento pós-operatório manteve-se a administração de gentamicina por mais sete dias e *flunixin meglumine* por três dias, associando ao diário tratamento da ferida operatória com iodopolvidona 10%, pomada com ação anti-exsudativa, anticoagulante, antitrombótica, fibrinolítica a base de polissulfato de mucopolissacarídeo (Hirudoide®) e unguento. O úbere não mastectomizado foi ordenhado duas vezes ao dia. No décimo dia após o procedimento cirúrgico o animal apresentava-se em estação, com mucosas normocoradas e sem alterações de comportamento tal como nenhuma reação inesperada na sutura ou no úbere direito que continuava a apresentar secreção láctea normal, sendo retirada a sutura e estabelecida a alta do animal.

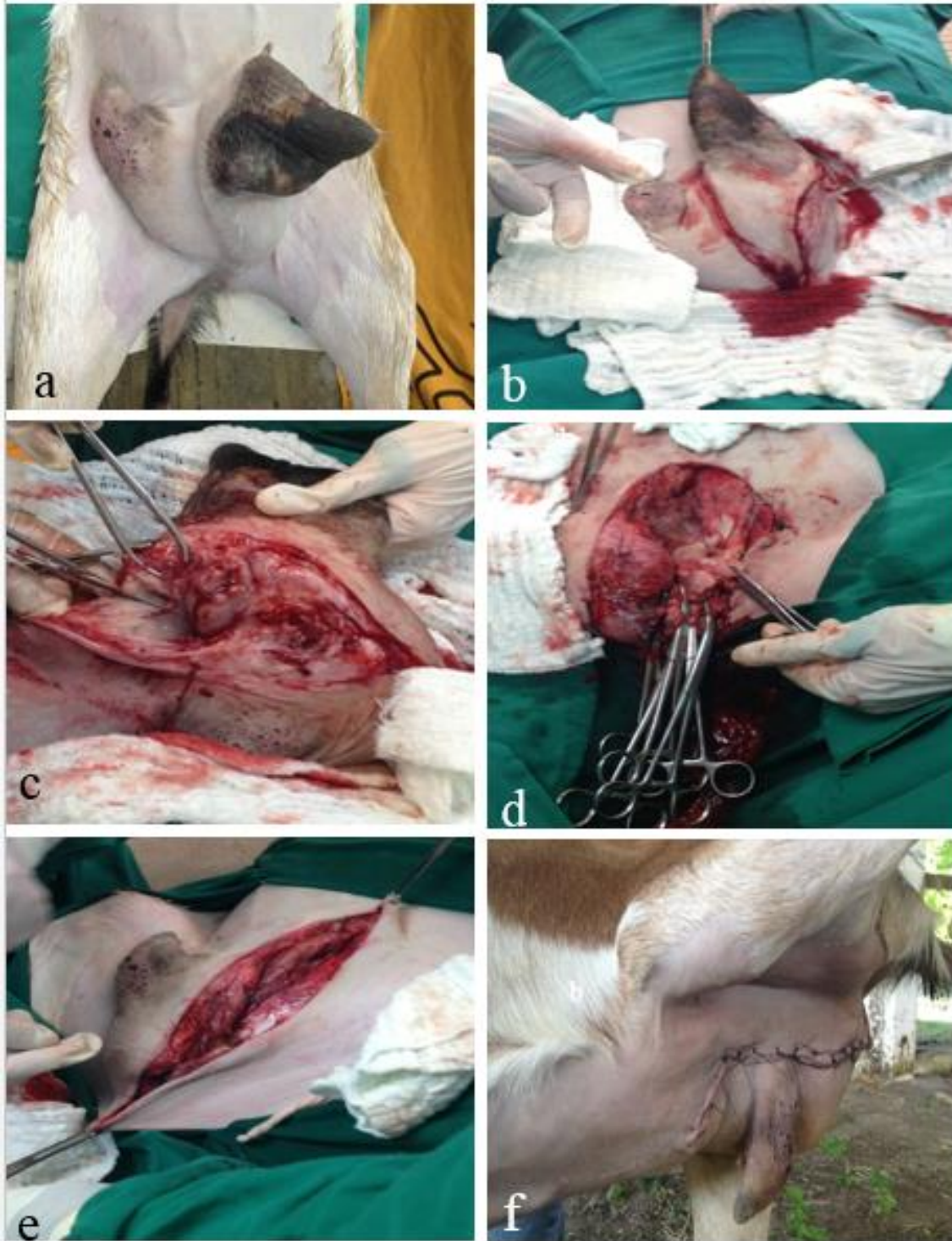

Figura 2: (a) Glândula tricotomyada no pré-cirúrgico, (b) incisão elíptica na glândula acometida, (c) divulsão do parênquima mamário, (d) pinçamento e ligadura das artéria e veia pudenda externa, assim como grandes vasos presentes na região, (e) redução do espaço morto, (f) sutura pós-cirúrgica com o animal em estação.



A histopatologia de fragmento da glândula afetada, conservada em formol 10% após a cirurgia, observou-se a presença de abundante infiltrados de células polimórficas nucleares no tecido alveolar mamário, com áreas de extensa necrose de coagulação, bem como áreas de calcificação e fibrose (Figura 3a). Na amostra de leite coletada do úbere afetado foi identificado o *Staphylococcus aureus* como agente causal da mastite gangrenosa, após estudo macro e microscópico da colônia, provas bioquímicas (catalase, coagulase livre) e reação em cadeia da polimerase (PCR) na amplificação da região específica do gene nuc. A bactéria mostrou-se sensível a gentamicina, tetraciclina, cefalexina e clorafenicol ao antibiograma (8) (Figura 3b).

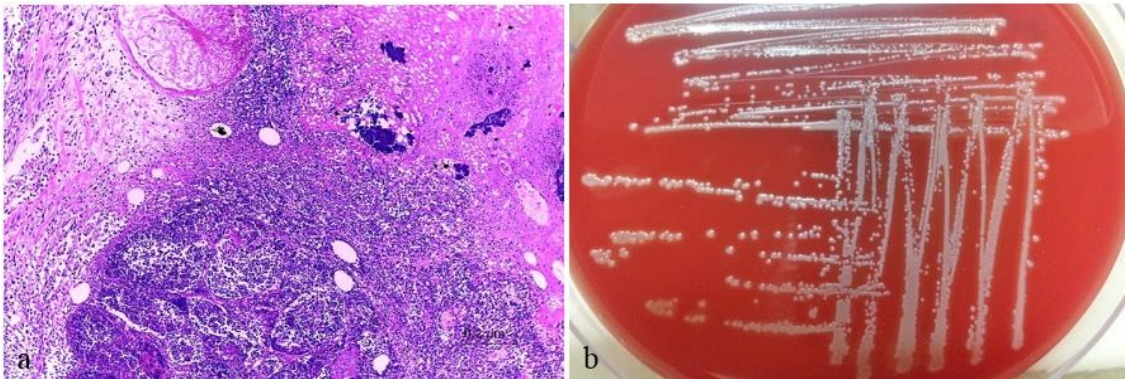


Figura 3: (a) infiltrados de células polimórficas nucleares no tecido alveolar mamário, com áreas de extensa necrose de coagulação, bem como áreas de calcificação e fibrose e (b) crescimento de colônias de *Staphylococcus aureus* em meio ágar sangue.

O segundo caprino foi atendido em abril de 2014, pesava 24 kg e possuía histórico de três parições sendo criado em sistema extensivo sem mineralização no município de Olinda-PE. O proprietário relatou que após 10 dias de parição, no momento da ordenha a glândula direita apresentou secreção aquosa e sanguinolenta tornando-se de coloração escura e atrofiada até que seis dias após parte do parênquima se desprendeu da glândula. A glândula esquerda mantinha-se saudável, sendo fonte de alimento de um cabrito. Após o início do quadro o proprietário administrou três doses a cada 72 horas de medicamento a base de penicilina, diidroestreptomicina e piroxicam (0,05ml/Kg/IM/Megacilin Plus<sup>®</sup>) e devido a não melhora do quadro o encaminhou ao AGA/UFRPE.

Durante o exame clínico o paciente encontrava-se em estação, calmo, com mucosas normocoradas, estado nutricional ruim, pelos opacos e quebradiços, apetite ausente para volumoso e seletivo para ração, rúmen moderadamente vazio, com linfonodos pré-crural direito e pré-escapular esquerdo aumentados e em estado febril. A ausculta detectou-se taquicardia e polipnéia. No exame físico do úbere detectou-se uma ferida que acometia toda a parte ventral do úbere composto por tecido necrosado, atrofiado, seco de coloração enegrecida, além de exposição da região do septo glandular da glândula esquerda. O teto esquerdo apresentava-se hiperêmico e sem alterações macroscópicas do leite e *California Mastitis Test* sem alterações (Figura 4).

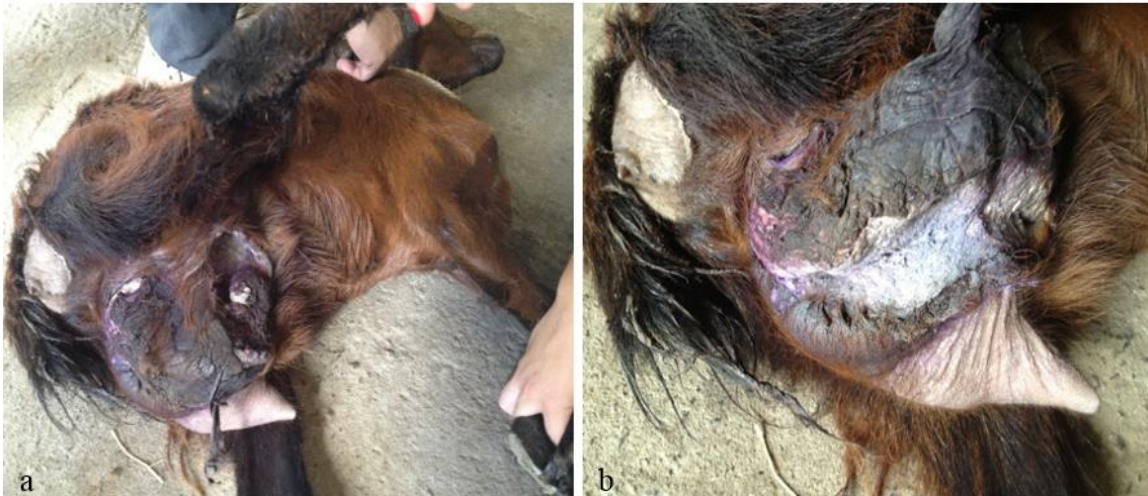

Figura 4: (a) Tecido necrosado, atrofiado, seco de coloração enegrecida no úbere direito e (b) exposição da região do septo glandular do úbere esquerdo.

O exame hematológico revelou leucocitose (18.700/ul) com leve desvio a esquerda regenerativo com presença de 16.269 (87%) segmentados, 2.054/ul (11%) linfócitos, 187/ul (0,1%) bastonetes, 187/ul (0,1%) monócitos 187/ul (0,1%). O fibrinogênio encontrava-se no limite superior (400 g/dl). No coproparazitológico foram encontrados 2.500 ovos da superfamília *Trichostrongyloidea* além de ovos de *Eimeria* sp. O resultado foi negativo na tentativa de isolamento bacteriano com amostras de secreções da glândula realizado no Laboratório de Bacterioses dos Animais Domésticos do DMV/UFRPE<sup>3</sup>.

O tratamento terapêutico foi realizado com o *flunixin meglumine* na dose endotoxêmica (0,8mg/kg) por dois dias, gentamicina (4,2mg/Kg/IM) por sete dias e dipirona sódica (25mg/kg/IV) no dia do primeiro atendimento devido à piroxia, além de anti-helmíntico a base de moxidectina 1% (0,2mg/Kg/SC). No mesmo dia o paciente foi sedado com cloridrato de xilazina a 2% (0,1mg/Kg/IV) associado à anestesia regional paravertebral com administração de 20 ml de cloridrato de lidocaína 2% divididos nos espaços intervertebrais da vertebrae lombares (L2, L3, L4 e L5). Em seguida foi realizado o procedimento de extração de todo tecido necrosado da glândula direita e curetagem física com cureta Recamier longa e química com iodo 2% da parte interna da pele que restou da glândula e da parede do septo mamário do úbere direito com a intenção de reavivar o tecido para que ocorra a cicatrização por segunda intenção. Foi ainda retirado uma margem de 1 cm da borda em torno da ferida (Figura 5a e b). Nas primeiras 24 horas pós curetagem foi colocado na ferida e fixado com três pontos simples separados uma compressa embebida no iodo 2% com a intenção de cauterização química e contenção no sangramento de alguns vasos. (Figura 5c).

Nos dois dias após o processo cirúrgico foi realizado a curetagem química com iodo 2% após a limpeza da ferida associado à pomada cicatrizante a base de sulfato de gentamicina 0,5g, sulfanilamida 5g, sulfadiazina 5g, ureia 5g e vitamina A 120.000 U.I. (Vetaglós<sup>®</sup>). No terceiro dia o iodo a 2% não foi mais utilizado, pois o tecido se mostrava seco e revitalizado sendo o paciente liberado após cinco dias (Figura 5d), com recomendação da limpeza diária da ferida com solução de iodo polvidona 10% e aplicação de pomada cicatrizante na ferida e repelente em torno da mesma.



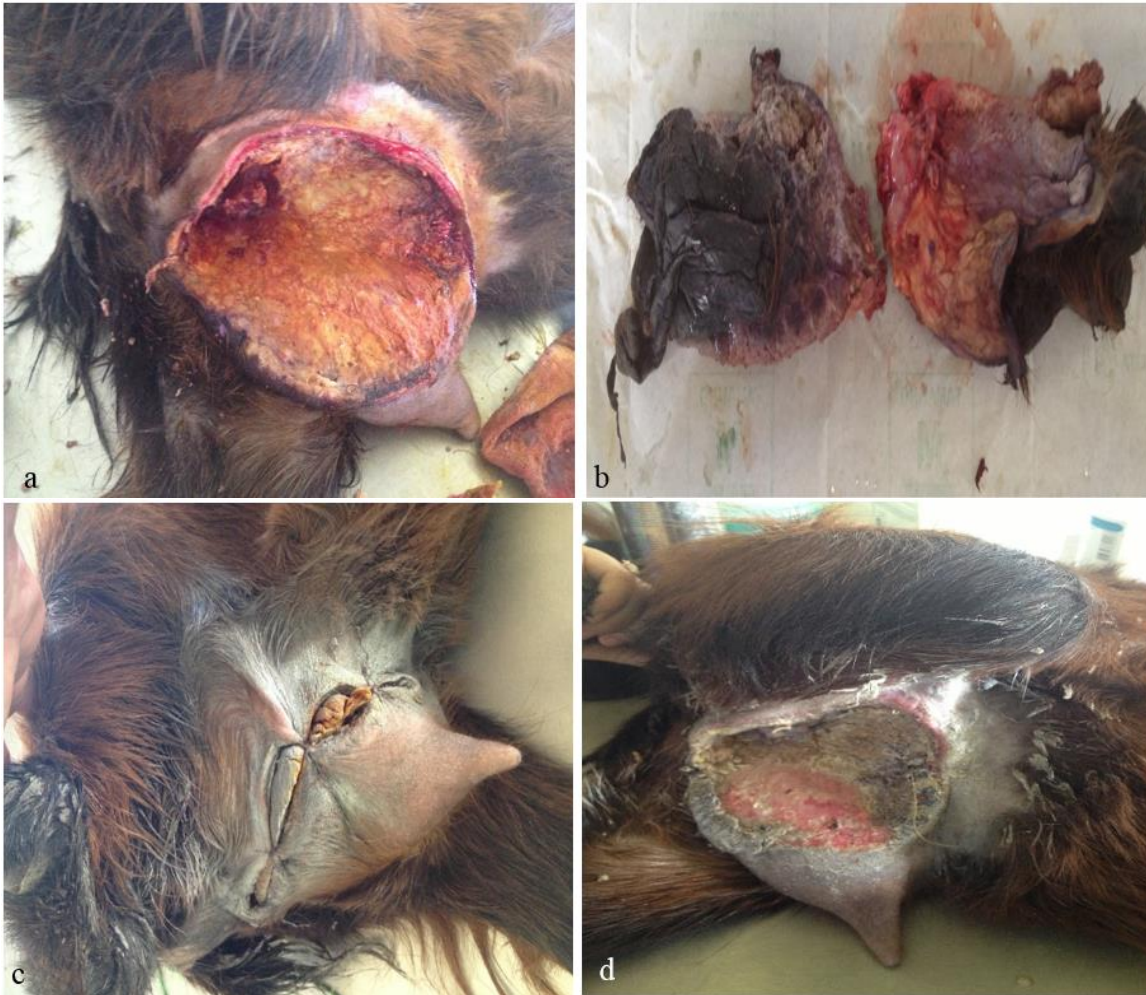

Figura 5: (a) Curetagem química com iodo 2% no pós-cirúrgico, (b) tecido glandular necrosado retirado do úbere direito, (c) fixação de compressa na ferida cirúrgica, (d) aspecto da glândula cinco dias após o procedimento cirúrgico.

### 3. DISCUSSÃO

Comparando com outros relatos no Estado de Pernambuco os caprinos do estudo também possuíam faixa etária semelhante, eram SRD e apresentaram o quadro de mastite gangrenosa de forma aguda após o parto<sup>2,11,3</sup>, no entanto a cabra 1 se diferiu em relação ao surgimento da infecção que ocorreu após aproximadamente um ano de parição, não associado ao puerpério, assim como descrito por Queiros et al.<sup>6</sup> que relatou o quadro em cabra com seis meses de parida. Há relatos nacionais acometendo também caprinos da raça Saanen e Bôer<sup>10,11</sup>.

Os sinais clínicos apresentados pelos animais são os mesmos observados em outros relatos estando presente a anorexia, pirexia, sensibilidade, aumento de volume, evolução para o escurecimento da pele do úbere e presença de secreção enegrecida de odor fétido<sup>2,3,11</sup>.

Através do leucograma e dosagem de fibrinogênio, evidenciou-se um processo infeccioso e inflamatório ativo, assim como relatado por El-Deeb<sup>5</sup> que observou elevação do malondialdeído, concluindo que o aumento dos níveis de marcadores de estresse oxidativo, como esse, na mastite gangrenosa pode ter papel essencial no processo de inflamação e danos teciduais e Monsang et al.<sup>6</sup> que também, em seu relato, observaram leucocitose, no entanto com neutrofilia, pois tratava-se de um quadro crônico, enquanto os caprinos do relato mostraram-se com quadro mais agudos.

A interpretação desses parâmetros podem direcionar para o melhor momento de realização do procedimento cirúrgico, pois no primeiro atendimento o paciente pode se apresentar anêmico, desidratado e/ou toxêmico sendo necessário estabilização prévia com antibiótico, anti-inflamatório, antitóxico e/ou fluido para minimizar os riscos durante o procedimento cirúrgico. Nos caprinos do estudo um recebeu gentamicina durante cinco dias prévio a cirurgia e o segundo três aplicações de antibiótico a base de benzilpenicilina benzatina, benzilpenicilina procaína, sulfato de diidroestreptomicina e piroxicam (Megacilin Plus<sup>®</sup>) diminuindo assim o quadro toxêmico e a proliferação de bactérias oportunistas.

A opção pela mastectomia unilateral no caprino 1 se deu pela característica de integridade do parênquima mamário e a baixa contaminação secundária possibilitando assim a sutura e cicatrização por primeira intenção, acelerando o período de cicatrização e consecutivamente o risco de miíase, que foi observado em caprino do município de Ibimirim-PE que apresentava extravasamento de leite com aspecto grumoso através da lesão provocada pelas larvas e quadro de mastite gangrenosa<sup>12</sup>. Opção descartada na cabra 2 que se apresentava com desprendimento de parênquima mamário e ferida com as bordas retraídas indicando uma impossibilidade de cicatrização por primeira intenção devido principalmente a contaminação bacteriana secundária.

O procedimento realizado na cabra 1 demanda uma maior técnica e aparatos cirúrgicos, pois há possibilidade de hemorragias devido à manipulação de vasos calibrosos ainda ativos. Pode apresentar ainda edema pós-operatório sendo necessário à implantação de dreno ou cateter fenestrado por três dias, procedimento esse que não foi necessário nos caprinos desse relato<sup>2,6</sup>. Mesmo com a maior complexidade do procedimento o mesmo pode ser realizado a campo com sucesso tomando-se os cuidados de assepsia<sup>12</sup>. A remoção de tecido necrosado e curetagem realizado na cabra 2 é um procedimento mais simples, pois os vasos da região estão menos ingurgitados e os tecidos menos vascularizados, sendo importante estabelecer o limite da curetagem para não atingir camadas mais profundas levando a hemorragias, exposição da musculatura da região inguinal, abdominal e/ou parênquima do úbere saudável. A curetagem química deve ser utilizada até o momento que a região com tecido necrosado seja revitalizada e a cicatrização irá depender dos cuidados diários de limpeza e aplicação de medicação tópicos na ferida, lembrando sempre da utilização de solução repelente para a prevenção de miíase, pois trata de uma ferida aberta de cicatrização mais prolongada.

A utilização da gentamicina no estudo, tanto no pré como no pós-operatório, se mostrou eficiente devido à ausência de deiscência de sutura<sup>10</sup> e contaminação secundária da ferida aberta, podendo ser utilizado também a oxitetraciclina<sup>2,12</sup>, cefotaxima<sup>6</sup> ou enrofloxacin<sup>3</sup>. AINE são utilizados no pós-operatório geralmente por três dias<sup>6</sup>, sendo também relatado o uso de dexametasona em dose única<sup>10,12</sup>.

O isolamento bacteriano obteve sucesso no crescimento do *Staphylococcus aureus*, frequente em casos de mastite gangrenosa em caprinos e ovinos no Brasil, pois está amplamente distribuído, sendo algumas espécies comensais na pele dos animais e mucosas, além de relativamente estáveis no meio ambiente principalmente em propriedades onde o manejo sanitário é deficiente<sup>2,3,5,7,9,11</sup>. Histologicamente os achados foram semelhantes aos de Ribeiro et al.<sup>11</sup> que observaram alterações características de processo inflamatório agudo grave, a não ser pela presença de pus que não estava presente no animal 1 do relato.

#### 4. CONCLUSÃO

Os dois procedimentos cirúrgicos se mostraram eficientes quanto à remoção do úbere acometido pela mastite gangrenosa, manutenção da lactação e prevenção da transmissão ao úbere saudável mantendo assim a alimentação das crias e evitando o descarte ou óbito do animal devido à toxemia e/ou infecção bacteriana secundária. A mastectomia parcial é uma técnica que exige maior habilidade do cirurgião, no entanto apresenta menor período de cicatrização, enquanto a curetagem



é a mais indicada em casos onde o parênquima do úbere esteja exposto e contaminado sendo necessário um maior tempo de tratamento da ferida.

---

1. Alencar SP, Mota RA, Coelho MOCC, Nascimento SA, Abreu SRO, Castro RS. Perfil sanitário dos rebanhos caprinos e ovinos no Sertão de Pernambuco. *Ciência Animal Brasileira*. 2010; 11(1): 131-140.
2. Burgos FRNF, Almeida EL, Morais FN, Wanderley EK, Rabelo SSA, Melo MT. Mastectomias parciais em cabras com mastite gangrenosa unilateral, diagnosticadas na clínica de grandes animais da Universidade Federal Rural de Pernambuco (UFRPE). *Ciência Veterinária dos Tópicos*. 2008; 11(1): 30-35.
3. Burgos FRNF, Almeida EL. Mastectomia radical e unilateral no tratamento de mastite gangrenosa em cabras: Relato de Caso. *Medicina Veterinária*. 2013; 7(3): 7-12.
4. Cordeiro PRC. Mercado do leite de cabra e de seus derivados. *Revista do Conselho Federal de Medicina Veterinária*. 2006; 12(39): 32-43.
5. El-Deeb WM. Clinicobiochemical investigations of gangrenous mastitis in does: immunological responses and oxidative stress biomarkers. *J Zhejiang Univ-Sci B*, 2013; 14(1): 33-39.
6. Monsang SW, Pal SK, Kumar M, Roy J, Sharma CS, Singh MN. Bilateral Mastectomy for Successful Management of Chronic Suppurative Mastitis in a Black Bengal Doe (*Capra Hircus*). *Journal of Animal Health and Production*. 2014; 2(2): 28-30.
7. Mota RA. Aspectos epidemiológicos, diagnóstico e controle das mastites em caprinos e ovinos. *Tecnologia & Ciência Agropecuária*. 2008; 2(3): 57-61.
8. Harmon RJ, Eberhart RJ, Jasper DE, Langlois BE, Wilson RA. *Microbiological Procedures for the Diagnosis of Bovine Udder Infection*. 3ed. National Mastitis Council, Arlington, VA, 1990.
9. Peixoto RM, Mota RA, Costa MM. Mastite em pequenos ruminantes no Brasil. *Pesquisa Veterinária Brasileira*. 2010; 30(9): 754-762.
10. Queiros RA, Almeida EL, Burgos FRNF, Nascimento HB, Siqueira Filho RS, Ribeiro JJS, Silva ERR. Mastectomia radical em cabra. In: *Jornada de Ensino, Pesquisa e Extensão da UFRPE*, 9, 2009, Recife, PE.
11. Ribeiro MG, Lara GHB, Bicudo SD, Souza AVG, Salerno T, Siqueira AK, Geraldo JS. An unusual gangrenous goat mastitis caused by *Staphylococcus aureus*, *Clostridium perfringens* and *Escherichia coli* co-infection. *Arquivo Brasileiro de Medicina Veterinária e Zootecnia*. 2007; 59(3): 810-812.
12. Teixeira MD, Melo RPB, Wanderley EK, Carvalho DS, Ribeiro HC, Oliveira WNK, Santos NVM. Mastectomia unilateral em cabra realizada a campo no distrito de Moxotó, município de Ibirimir – PE. In *Jornada de Ensino, Pesquisa e Extensão da UFRPE*, 9, 2009, Recife, PE.